

Klinické prejavy nádorov chrbtice a miechy

MUDr. Peter Kalina, CSc.

2. neurologická klinika LF UK a FN, Dérešova NsP, Bratislava

Nádory chrbtice a miechy sú relatívne zriedkavé, ale medicínsky závažné ochorenia. V práci sa prehľadne uvádzajú klinické prejavy primárnych i metastatických nádorov a stručne sa poukazuje na diferenciálnu diagnostiku miechových kompresíí.

Kľúčové slová: nádory miechy, nádory chrbtice, intramedulárne nádory, extramedulárne nádory, intradurálne nádory, progresívna nekompletná miechová lézia, kompletná transverzálna miechová lézia, syndrómy miechových lézií.

Clinical manifestations of spinal and spinal cord tumours

Spinal and spinal cord tumours are relatively uncommon, but medically serious conditions. The paper summarizes the clinical manifestations of both primary and metastatic tumours and the differential diagnosis of spinal cord compressions is briefly discussed.

Key words: spinal cord tumours, spinal tumours, intramedullary tumours, extramedullary tumours, intradural tumours, progressive incomplete spinal cord lesion, complete transverse spinal cord lesion, spinal cord injury syndromes.

Neurol. prax 2009; 10 (4): 193–196

Úvod

Nádory chrbtice a miechy patria medzi najzložitejšie diagnostické problémy v klinickej neurológii, keďže vyžadujú nielen znalosti anatómie celej chrbtice i miechy od kranio-cervikálneho spojenia (foramen magnum) po miechový konus, ale tiež schopnosť precízneho neurologického vyšetrenia s náročnou diferenciálno-diagnostickou rozvahou, zahrňujúcou prakticky každé ochorenie postihujúce túto oblasť. Situácia je o to zložitejšia, že nádory miechy sú omnoho zriedkavejšie než mozgové nádory – incidencia primárnych miechových nádorov sa udáva okolo 1,1/100 000 (len 15–20 % všetkých nádorov CNS), pričom z nich sa intradurálne intramedulárne nádory vyskytujú v 30 % a extramedulárne do 70 %. Dve tretiny z extramedulárnych intradurálnych nádorov sú meningeómy alebo schwannómy (pričom schwannómy môžu byť lokalizované i extradurálne), asi 60 % z intramedulárnych nádorov tvoria ependymómy a astrocytomy – tieto štyri typy nádorov predstavujú približne 2/3 všetkých primárnych miechových nádorov. Ostatné histologické typy, ako napr. multiformný glioblastóm, oligodendroglióm, zmiešaný glióm, hemangioblastóm, lipóm, epidermoid, dermoid, teratóm sú zriedkavejšie. U dospelých pacientov tvoria intramedulárne miechové nádory asi 2 %, u detských pacientov až 10 % všetkých nádorov CNS. U dospelých je 85–90 % intramedulárnych nádorov prevažne neuroepiteliálnych, ako astrocytomy a ependymómy, pričom ependymómy sú najväčšou skupinou u dospelých (asi 60–70 % spinálnych nádorov), zatiaľ čo u detí asi 55–65 % tvoria astrocytomy.

Z extradurálnych nádorov sa najčastejšie vyskytujú metastázy – okolo 60 %. Etiologické faktory spinálnych nádorov sú neznáme, i keď u niektorých je zrejme genetická predispozícia so zvýšenou incidenciou niektorých familiárnych syndrómov, ako napr. neurofibromatóza. Astrocytomy a ependymómy sú častejšie u pacientov s neurofibromatózou typu 2, ktorá je asociovaná s abnormalitou na chromozóme 22. Navyše spinálne hemangioblastómy sa môžu vyvinúť u 30 % pacientov s von Hippel-Lindauovým syndrómom, ktorý je asociovaný s abnormalitou na chromozóme 3.

Patofyziologicky nádor spôsobuje dysfunkciu miechy niekoľkými mechanizmami: priamy tlak na nervové štruktúry, nepriamo ovplyvňovaním cirkulácie (vrátane tlaku na cievne zásobenie pia mater, resp. mnohopočetnými extradurálnymi venóznymi oklúziami), výnimočne sa môžu objaviť aj falošne lokalizujúce príznaky, keď časť miechy, kontralaterálna k nádoru, je vystavená tlaku spinálneho kanála.

Ak nádor rastie pomaly, miecha je schopná sa prispôsobiť, dokonca aj po niekoľkých rokoch môžu byť klinické príznaky nevýrazné napriek minimálnemu reziduálnemu neurálnemu tkanivu. Naproti tomu sa miecha zle prispôbuje rýchlo rastúcej expanzii, keď sa kompletne ochrnutie môže vyvinúť behom pár hodín, ako to možno pozorovať pri kompresíách spôsobených metastatickým postihnutím chrbtice.

Príznaky

Najčastejším príznakom miechových nádorov je bolesť, pričom až u 80 % pacientov s extramedulárnymi nádormi je bolesť prvým príznakom. Typy bolesti závisia od umiestne-

nia nádoru – extradurálne extramedulárne nádory sa prejavujú lokálnou bolesťou, pričom najintenzívnejšia je u malígnych extradurálnych a väčšiny intradurálnych nádorov, často aj s radikulárnou iritáciou. Schwannómy (intradurálne) sa môžu manifestovať silnou bolesťou jednostranne v priebehu jednotlivého nervového koreňa, niekedy mesiace až roky pred objavením sa radikulárneho senzorického, zriedkavejšie motorického deficitu. Radikulárna bolesť sa tiež vyskytuje pri intramedulárnych tumoroch buď v dôsledku sekundárnej kompresie, alebo postihnutím nervového koreňa v jeho „entry zóne“. Tretím typom bolesti asociovej s miechovými nádormi je neuropatická centrálna bolesť (v minulosti označovaná aj ako funikulárna), ktorá je vytváraná postihnutím senzorických dráh (spinalamiických a zadných povrazcov miechy). Častejšia je pri intramedulárnych nádoroch, raritne sa vyskytuje pri extradurálnych metastázach. Jej intenzita a kvalita je menlivá – od pichavej, difúzne pálivej, až po nečakane sa objavujúcu bodavú bolesť trvajúcu niekoľko minút, s následnou zle definovanou bolesťou, šíriacou sa postihnutými segmentami, ale aj polovičkou celého tela, pričom môže imitovať aj srdcovú alebo brušnú bolesť.

U väčšiny pacientov s extramedulárnymi i intramedulárnymi nádormi sa následne alebo súčasne s bolesťou objavujú parestézie, motorické príznaky sa obyčajne objavia až neskôr, i keď asi u 10–15 % pacientov s extramedulárnymi nádormi sa môžu prejavovať aj ako začínajúce, pričom ich charakteristika všeobecne závisí od úrovne postihnutia miechy nádorom, jeho longitudinálnym, resp. horizontálnym šírením,

rýchlostou rastu a stupňom blokády likvorových ciest v subarachnoidálnom priestore.

Alarmujúce príznaky poukazujúce na možnosť nádoru chrbtice, resp. miechy možno zhrnúť nasledovne:

- bolesti v krížoch alebo chrbte
- pocit pásu na prsiach a bruchu
- zvyšujúci sa pocit stuhnutosť alebo únavnosti DK, postupne zhoršujúca sa chôdza, neobratnosť HK
- poruchy citlivosti na jednej alebo oboch DK, prípadne aj HK
- mikčné poruchy
- sexuálne poruchy.

U pacientov s primárnymi, ale aj metastatickými nádormi sa klinicky zvyčajne objavuje obraz **progredujúcej nekompletnej miechovej lézie:**

- príznaky sú nespecifické pre nádory miechy (bývajú aj pri myelopatii inej etiológie)
- u benígnych nádorov môžu príznaky predchádzať diagnostike nádoru až niekoľko rokov, na rozdiel od malígnych (mesiace)
- bolesť je skorý príznak – nočná a v ľahu na chrbte, lokalizovaná alebo vyžarujúca
- objavuje sa progredujúca slabosť DK, prípadne i HK (podľa lokalizácie nádoru)
- okrem mikčných ťažkostí sa objavujú aj poruchy sexuálnych funkcií (impotencia, porucha erekcie a pod.)
- ojedinele sa konštatuje edém papily očnému nervu (vysvetliteľný zvýšením vnútroľbového tlaku pri blokáde likvorových ciest a/alebo pri výraznej hyperproteinorhachii)
- zriedkavo sa objavia príznaky subarachnoidálneho krvácania
- motorické deficity sú nesúmerné, neúplné, zvyrazňujúce sa distálne, voľná pohyblivosť sa môže čiastočne obnoviť, s predchádzajúcimi svalovými záškľbmi kaudálne pod léziou
- poruchy citlivosti nie je možné v začiatkoch určiť, neskôr sa objavuje disociácia syringomyelická alebo typu Brown-Séquard
- bolesť sa objavuje pod léziou
- šlachovo-okosticové reflexy sú zachované, postupne sa zvyšujú
- od začiatku bývajú pozitívne patologické reflexy (tzv. pyramídové javy spastické, predtým označované ako „iritačné“), napr. Babinsky...
- objavujú sa miechové automatizmy – fenomén trojflexie, skracovačov alebo natáhovačov (Marie-Foix)
- vazomotorické a sfinkterové poruchy sú menej vyznačené, objavujú sa neskôr

- môžu byť prítomné výrazné iritačné prejavy (hyperestéza, priapizmus)
- pilomotorický a hyperidrotický reflex zostupujú pod postihnutý segment, kožné brušné reflexy vyhasínajú pod léziou.

Výška miechovej lézie sa klinicky určuje podľa segmentálnych príznakov – chabé obrny i pásové anestézie, prípadne koreňová bolesť s hyperestézou zodpovedajú poškodeným segmentom, spastické obrny vznikajú pod týmito segmentami, horná hranica poruchy citlivosti býva o 2–3 segmenty nižšie, býva i rozdiel v stranách, najmä pre teplo a chlad, reflexy šlachovo-okosticové vyhasínajú vo výške poškodených segmentov a pod nimi sa zvyšujú, kožné brušné reflexy vyhasínajú v poškodenom segmente a pod ním.

K určovaniu **vertebro-medulárnej topografie** slúžia prepočítavacie schémy, z ktorých je najjednoduchšia mnemotechnická, vzhľadom k trňom stavcov podľa Chipaulta:

- trné dolnej krčnej chrbtice = miechový segment + 1
- trné hornej hrudnej chrbtice = miechový segment + 2
- trné dolnej hrudnej chrbtice = miechový segment + 3
- trň XI. hrudného stavca = miechový segment L5
- trň XII. hrudného stavca = miechový segment S2
- trň I. a II. bedrového stavca = conus medullaris (S3-S5)

Pri prepočítavaní úrovne **radikulomedulárnej** lézie, vzhľadom k poruche citlivosti v príslušnom dermatóme, postupujeme naopak, t. j. odpočítavame číslo 1 pre koreňovú distribúciu vo výške dolného C úseku, pre horný Th úsek odpočítavame číslo 2, pre dolný Th úsek číslo 3 (napr. pri určení ohraničenej poruchy citlivosti v koreňovej distribúcii na trupe vo výške Th10 odpočítame číslo 3, čo znamená, že lézia – nádor začína vo výške trňa stavca Th7 – dolnú hranicu môžeme určiť pomocou obranných reflexov, pokiaľ sú na trupe výbavné).

Pri určovaní **vertebro-radikulárnej topografie** je potrebné si uvedomiť, že miechové korene vystupujú z chrbticeho kanála príslušným foramen intervertebrale a vzhľadom k narastajúcej anatomickej diskrepancii medzi stavcami a miechovými segmentami narastá rostrokaudálnym smerom dĺžka intraspinalného úseku jednotlivých koreňov. Pravidlá vertebro-radikulárnej topografie sú klinicky využiteľné najmä v diagnostike diskogénnych ochorení (v podrobnostiach odkazujem na literatúru, napr. Bednařík).

Syndrómy miechových lézií (podľa výšky postihnutia)

Nádory v oblasti kraniocervikálneho spojenia (foramen magnum)

Incidencia 1,6–2,4% zo všetkých spinálnych nádorov, asi 30% z nich je benígnych, extra-medulárnych a liečiteľných chirurgickou excíziou. Klinická prezentácia je pestrá, sú ťažko diagnostikovateľné, napodobňujúce iné ochorenia ako sclerosis multiplex, amyotrofická laterálna skleróza, cervikálna spondylóza, syringomyelia, syndróm canalis carpi, resp. dokonca i normotenzný hydrocefalus. Typický priebeh: v skorom štádiu ochorenia sú bolesti šíje alebo v záhlaví, spolu s dyzestéziami horných končatín, následne neistota rúk alebo stereoanestézia – objektivný neurologický nález je zvyčajne normálny. V pokročilejšom štádiu sa objavujú poruchy chôdze a mikčné ťažkosti, slabosť všetkých končatín, u niektorých pacientov sa pri vyšetrovaní odhalí hypalgézia v C2 segmente a známky postihnutia XI. mozgového nervu. Diagnostické problémy vyplývajú zo zložitých a variabilných anatomických pomerov, čo sa prejavuje v pestrom klinickom obraze, napr. postihnutie horného motoneurónu ako hemiplégia, monoplégia HK, hemiplégia s kontralaterálnou monoplégiou, kvadruparéza až kvadruplégia, raritne aj hemiplégia cruciata. Senzorické poruchy bývajú tiež mäťúce, a chýbanie postihnutia MN alebo iných kmeňových príznakov môže viesť k nesprávnej diagnóze. Ďalším faktorom, ktorý sťažuje diagnózu, je veľkosť likvorových priestorov v tejto oblasti, s následnou možnosťou posunu nervových štruktúr v rôznych smeroch s objavením sa paradoxných príznakov v dôsledku sekundárnej kompresie. V neskorších štádiách sa môže objaviť aj symptomatológia zo zvýšeného vnútroľbového tlaku. Nejasnú etiopatogenézu má ipsilaterálna atrofia drobných ručných svalov ruky (C7-Th1), ako vzdialený príznak nádorov v tejto oblasti – vysvetlenie kompresiou a spinalis anterior sa pri patologických štúdiách nepotvrdilo, pravdepodobnejšia je venózna kompresia s následnou distálnou dilatáciou vedúcou k edému a perivaskulárnym hemoragiám v šedej hmote.

V priebehu ochorenia sa môžu vyskytnúť spontánne remisie a exacerbácie príznakov vysvetliteľné prechodným zvýšením likvorového tlaku v dôsledku nekompletnej blokády likvorových ciest, čo spolu s niekedy pozorovaným efektom kortikosteroidnej liečby môže viesť k nesprávnej diagnóze sclerosis multiplex.

Nádory hornej krčnej miechy (C1–C4): prejavujú sa príznakmi podobnými ako pri nádoroch v oblasti kraniocervikálneho spojenia, vrátane koreňových bolestí v šiji, vyžarujúcich do záhľavia alebo ramien, so pseudochabou až spastickou kvadruparézou motoricko-senzitívnu, často asymetrickou, s nešpecifickými parestéziami pod miestom postihnutia, najmä na DK, s Lhermittovým príznakom, astereognóziou, ataxiou na všetkých končatinách. Dráždenie alebo ochrnutie bránice, prejavujúce sa singul-tom, resp. dušnosťou, nemožnosťou odkašľať, v dôsledku postihnutia X. nervu, obrna XI. a XII. mozgového nervu (lézia nervových jadier v mieche alebo priamo tlak nádoru na nervy, prípadne obštrukcia vertebrálnej artérie), edém papily očného nervu, prípadne hydrocefalus (v dôsledku spomalenia absorpcie likvoru pre zvýšené bielkoviny), nystagmus (v dôsledku postihnutia fasciculus longitudinalis medialis) sa môže tiež zriedkavo objaviť.

Nádory v oblasti krčnej intumescencie (C5–Th1): prejavy postihnutia dolného motoneurónu, ako slabosť, atrofie, fascikulácie s variabilnými kombináciami postihnutia horného motoneurónu, ako monoplégia, hemiplégia, chabá diplégia HK, spastická paraparéza až paraplégia DK (prechodne i pseudochabá), prípadne kvadruparéza až plégia sa dostávajú po dlhšom časovom intervale po objavení sa koreňových bolestí (cerviko-brachialgia), keďže v tejto oblasti je chrbticový kanál relatívne priestraný. Radikulárna symptomatológia závisí od postihnutého miechového koreňa, pri nádoroch v C8 až Th2 sa môže objaviť ipsilaterálny Claude Bernard-Hornerov príznak.

Nádory hrudnej miechy (Th1–Th12): koreňové bolesti sú typicky pásovité, ale lokalizácia nádoru podľa koreňovej symptomatológie nie je tak presná ako pri nádoroch v krčnej oblasti. Bolesti a/alebo parestézie objavujúce sa na hrudníku alebo bruchu môžu imitovať viscerálnu bolesť, horná hranica poruchy citlivosti segmentálne na trupe podľa výšky lézie určí patologický nález podľa pravidiel vertebro-medulárnej topografie uvedených vyššie.

Motorické prejavy sa objavujú podľa rýchlosti postihnutia – pri akútnom pseudochabá, pri chronickom spastická paraparéza, resp. paraplégia dolných končatín.

Nádory lumbálnej intumescencie (L1–S2): príznaky zmiešané zo symptomatológie pri postihnutí cauda equina a conus medularis: chabá obrna DK s niektorými príznakmi postihnutia kortikospinálneho traktu s parézou centrálného typu na ipsilaterálnej DK akrálne, poruchy

citlivosti, iritačné i zánikové na DK i v perianálnej oblasti typu „jazdeckého sedla“, koreňové bolesti až u 80% pacientov, niekedy mikčné a sexuálne poruchy.

Nádory miechového epikónusu (L4–S2): asymetrická periférna obrna gluteálneho svalstva, svalov dorzálnej strany stehien, lýtkových svalov. Hypestéza vo všetkých kvalitách v L4–S2, t. j. strednej a vnútornej tretiny gluteí, dorzálnej plochy stehien, dorzálnej a fibulárnej polovičky predkolení, celej plochy nôh na dorzálnej a plantárnej strane, okrem palca. Vyhasnuté rr. flexorov predkolenia, Achilovej šľachy, medioplantárny, anterokrurálny...

Nádory miechového terminálneho kónusu (S3–S5 + Co): anestézia v krajine genitálnej, análnej, na vnútornej ploche stehien, typu syringomyelickej disociácie, bez bolestí, periférna porucha mikcie a defekácie, erekčná impotencia, strata ejakulácie, vyhasnutý análny reflex, včasné dekubity.

Nádory v oblasti cauda equina (miechové korene pod úrovňou stavca L2): včasné, intenzívne koreňové bolesti v perineu, močovom mechúre, krížoch, jednostranné alebo bilaterálne, postihnutie všetkých druhov citlivosti, príznaky asymetrické, bez dekubitov, sfinkterové poruchy neskoré.

Diferenciálna diagnóza miechových kompresíí

Mozaika ochorení postihujúcich miechu je obdobná ako pri chorobách mozgu. Pri miechových kompresióch je nutné zamerať sa najmä na nasledujúce (uvedené len heslovite pre obmedzený rozsah práce): Sclerosis multiplex, syringomyelia, Arnold-Chiariho malformácia, myelopatia pri spinálnej stenóze, hernii disku, myelitis transversa, myelomalácia, hematóm, arteriovenózna malformácia, fistula, kontúzia miechy, absces, tuberkulóm, arachnoidálna cysta, sarkoidóza a iné granulomatózne ochorenia, familiárna spastická paraparéza, amyotrofická laterálna skleróza, adrenoleukodystrofia.

Špecifickou problematikou sú metastatické nádory chrbtice a miechy.

Metastatické nádory

U niektorých pacientov s metastatickými nádormi býva klinický obraz dramatický, s akútnym začiatkom úplného prerušenia miechovej vodivosti podľa výšky lézie – **kompletná transversálna miechová lézia:** obrna býva v začiatkoch chabá, resp. pseudochabá, neskôr prechádza do spastickej, postihnutie je symetrické, väčšinou ireverzibilné, poruchy citlivosti sú úplné a ostro ohraničené, nebyvajú bolesti kaudálne pod léziou, reflexy šlachovookosticové sú trvalo vyhasnuté, patologické reflexy (Babinski...) sa objavujú len náznakovo a neskôr, takisto aj miechové automatizmy, naproti tomu sú význačné vazomotorické a sfinkterové poruchy, ale chýbajú iritačné prejavy (bolesti, hyperstézia, priapizmus...).

Príznaky sú prejavmi metastatického postihnutia, lokalizovaného prevažne extradurálne, resp. epidurálne, v dôsledku buď hematogénneho arteriálneho šírenia sa do kostnej drene, alebo priamou inváziou primárneho nádoru cez intervertebrálny otvor z paravertebrálneho origa., zriedkavo retrográdnym venóznym šírením z primárneho miesta cestou Batsonovho paravertebrálneho plexu. Najčastejšie postihujú dospelých v 5. dekáde života, objavujú sa asi u 5–8% pacientov s onkologickým ochorením, často ako prvý prejav malignity, a asi u 5–10% pacientov je klinický obraz dramatický, vyžadujúci si urgentné medicínske riešenie. Prakticky všetky nádorové ochorenia môžu metastazovať, ale nádory prsníka, pľúc, prostaty, obličiek, lymfómy a sarkómy tvoria vyše 70% a asi u 10% sa primárny nádor nepodarí nikdy identifikovať. Metastazovať môžu aj primárne nádory CNS, ako meduloblastóm (u 5–15% pacientov), ependymóm (u 5–22% pacientov) a nádory pineálnej oblasti. Asi 70% pacientov s epidurálnymi metastázami má postihnutú hrudnú, 20% lumbosakrálnu a 10% krčnú oblasť.

Záver

Nádory chrbtice a miechy, aj keď relatívne zriedkavé, patria medzi medicínsky závažné

Tabuľka 1. Diferenciálna diagnóza medzi intramedulárnou a extramedulárnou kompresiou

príznaky	intramedulárna	extramedulárna
citlivosť	syringomyelická dis.	Brown-Séquad dis.
bolesť	pálčivá, nelokalizovaná	ostrá, koreňová
trofické poruchy	prítomné	chýbajú
periférny neurón (atrofie, fascikulácie)	difúzne, výrazné	lokalizované segmentálne
spasticita	neskoršia	včasná
pyramídové reflexy	neskoršie	včasné

ochorenia. V klinickej praxi je dôležité správne vyhodnotenie najmä prvých nešpecifických príznakov, s cieľovou indikáciou vyšetrení, v súčasnosti najmä CT a MR a následnou liečbou, chirurgickou alebo onkologickou, pričom znalosť topograficko-anatomických vzťahov miechy a chrbtice, a histopatologickej, resp. biologickej povahy diagnostikovaných nádorových ochorení je nevyhnutným predpokladom komplexnej starostlivosti o pacientov, tak ako je uvedené v príspevkoch tohto čísla časopisu. V práci sú uvedené základné princípy klinických prejavov nádorov chrbtice a miechy skôr

heslovite, s odkazom na literatúru, a to nielen aktualizovanú, ale aj pre pamätníkov neurologickej praxe.

Literatúra

1. Bednařík J. Míšní syndromy. In: Klinická neurologie – časť obecní (Ambler Z, Bednařík J, Ružička E. eds.). (2. vyd.) Praha: Triton 2008: 976 s.
2. Berger MS, Prados MD. Textbook of neuro-oncology. Philadelphia: Elsevier Saunders 2005: 854 s.
3. Mumenthaler M, Mattle M. Neurologie (preklad 10. prepracovaného vydania) Praha: Grada Publishing 2001: 652 s.
4. Mumenthaler M, Bassetti C, Daetwyler Ch. Neurologická diferenciální diagnostika (preklad 5. prepracovaného a doplneného vydania) Praha: Grada Publishing 2008: 376 s.

5. Rosenberg RN. Comprehensive Neurology. New York: Raven Press 1991: 920 s.
6. Seidl Z. Neurologie míchy. In: Klinická neuroanatomie CNS s aplikovanou neurologií a neurochirurgií (Petrovický P. ed.) Praha: Triton 2008: 628 s.
7. Vítek J. Obecná neurologická diagnostika (3. prepracované vydanie) Praha: Státní zdravotnické nakladatelství 1955: 339 s.

MUDr. Peter Kalina, CSc.

2. neurologická klinika LF UK
a FN, Déřerova NsP
Limbova 5, 833 05 Bratislava
peter.kalina@kramare.fnspsba.sk

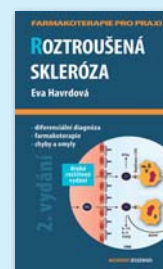


Eva Havrdová: ROZTROUŠENÁ SKLERÓZA

2. vydání

Roztroušená skleróza mozkomíšni (RS) je chronické onemocnění charakterizované ztrátou myelinu z nervových vláken způsobující poškození nervů, mozku a míchy. RS postihuje především osoby mladšího a středního věku, vzácněji děti či osoby starší. Průběh nemoci je kolísavý, střídá se období klidu s náhlým zhoršením, těžký průběh vede k invaliditě. Tato publikace vychází již ve druhém aktualizovaném vydání.

Maxdorf 2009, Edice Farmakoterapie pro praxi / Sv. 39, ISBN: 978-80-7345-187-5, 96 s.



Objednávejte na: Maxdorf, Na Šejdru 247, 142 00, Praha 4, tel.: 00420 2 4101 1681, e-mail: knihy@maxdorf.cz

www.maxdorf.cz

- 2. psychiatrická klinika SZU
- Psychiatrická nemocnica P. Pinela v Pezinku
- spoločnosť SOLEN
- časopis Psychiatria pre prax

organizujú

Psychiatria PRE PRAX

Sympóziium psychiatrov

5.
ročník

17. – 18. september 2009

Hotel Senec, Senec

www.solen.sk

Podujatie bude ohodnotené CME kreditmi

ORGANIZAČNÉ ZABEZPEČENIE

Michaela Malová

SOLEN, s. r. o.

Lovinského 16, 811 04 Bratislava

tel.: 02/ 5465 1385, fax: 02/ 5465 1384

e-mail: malova@solen.sk, www.solen.sk

SOLEN
MEDICAL EDUCATION